Kantonsspital St.Gallen

Wunden & Co – für Nichtchirurgen

häufig - aber nicht nur banal

Robert Sieber
Zentrale Notfallaufnahme KSSG

keine Interessenskonflikte

1

Kantonsspital St.Gallen

Arten

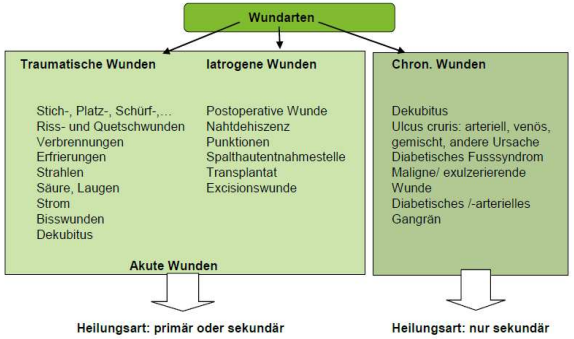

Die Ätiologie der Wunde ist entscheidend für die Wahl der optimalen therapeutischen Massnahmen.

Wundmanual KSSG

2

Kantonsspital St.Gallen

3 Phasen

- 1. Entzündungsphase (Reinigung)
- 2. Proliferationsphase (Defektfüllung)
- 3. Remodulierungsphase (Wiederherstellung)
  - ➔ Regeneration (perfekte Wiederherstellung)
  - ➔ Reparation (Defektheilung)
  - ➔ Wundheilungsstörung

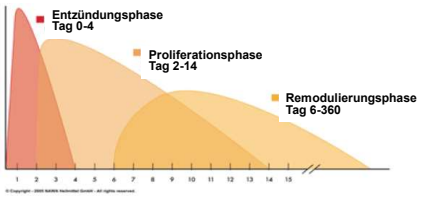

Wundmanual KSSG

3

Kantonsspital St.Gallen

Entzündungsphase (früh)

- Gefässreaktion
- Defektfüllung durch Gerinnsel
- Einwanderung von Granulozyten (Reinigung)
- Entzündung
- Anregung Fibroblasten
- Granulationsgewebe

- Hautschichten
  - Oberhaut (Epidermis)
  - Lederhaut (Dermis)
  - Unterhaut (Subcutis)

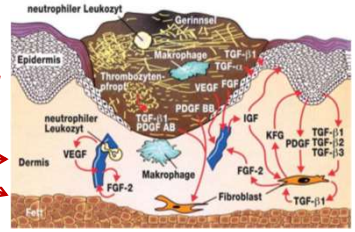

4

Kantonsspital St.Gallen

Proliferationsphase (später)

- Defektfüllung durch Fibroblasten
- Einwanderung von Gefässen
- Umwandlung Granulationsgewebe
- Epithelbildung
- Kontraktion

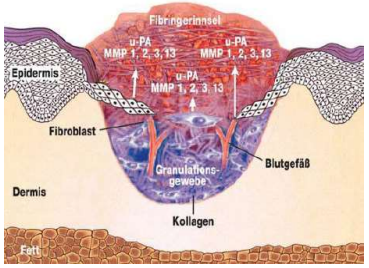

5

Kantonsspital St.Gallen

Reinigung

- durch den Patienten
- körperwarmes Leitungswasser
- mechanisch (situativ angepasst, wenig Druck)
- Wasser versus Desinfektionsmittel
- sparsam mit verdünntem Betadine®
- kein Octanisept® **in** die Wunden

Cave: - Ränder
- Verschmutzung / FK
- Abwehrlage

Wasser ➔ sicher und billig
Blutstillung ➔ konsequent

Weiss FA, et al. BMJ Open 2013

6

Kantonsspital St.Gallen

Desinfektionsmittel

weglassen
- keine klinischen Zeichen für Infekt, Kontamination
- frische Wunde

notwendig
- verschmutzte, kontaminierte, infizierte Wunde
- eröffnete Abszesse
- sekundär heilende infizierte Wunden

Anforderungen
- mikrobieller Effekt, rasche Wirkung (3-5Min.)
- geringe Resorption, nicht allergisierend
- keine Hemmung der Heilung, geringe Zytotoxizität
- objektive, subjektive Verträglichkeit / Kosten

7

Kantonsspital St.Gallen

Basis-Versorgung

- **trocken:**
  Säuberung mit nasser Kompresse, evt. zuerst Kompresse mit LA
  offen lassen oder Wunddistanzgitter, später Bepanthen Salbe,
- **nässend:**
  Säuberung mit nasser Kompresse, evt. zuerst Kompresse mit LA
  Alginat oder Hydrofaser, trocken auflegen, Kompressen/Fixation
- **trocken schlecht heilend:**
  Säuberung mit nasser Kompresse, evt. zuerst Kompresse mit LA
  Hydrogel, Wunddistanzgitter, Kompressen/Fixation oder Schaumstoff
  keine Antibiotika

➔ **feucht ist Trumpf**

Wundmanual KSSG

8

Kantonsspital St.Gallen

9

Verschluss

- Reinigung - Wasser / - Spülung
  - FK-Entfernung
- Wundfaktoren / Traumamechanismus
- bis 12h Primärverschluss (in der Regel)

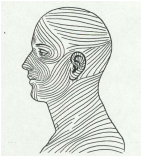

Langer'sche Linien

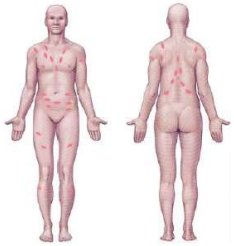

- Faden / Klammern
- Kleber
- Steri-strip
- Haare / Kleber / kombiniert
- Wundkontrolle (weniger ist mehr!)

- Wound Closure After 6 Hours Does Not Increase Infection Rates van den Baar MTM et al. Emerg Med J 2010 Jul.

9

Kantonsspital St.Gallen

10

technische Aspekte

- Debridement - wichtig / zu wenig eingesetzt
- sc. mobilisieren - Zugentlastung I
- Zug - mit subcutanem Knoten entlasten
- Knoten - 1 x versus fortgesetzt
- Fadenstärke - 3.0 / 4.0 Extremitäten / Trunkus
  - 5.0 / 6.0 Gesicht / Hand
- Abdeckung - Verbandwahl / Fadenentfernung



A - klassische Einzelknopfnaht
B - Donati Naht
C - Allgöwer Naht

10

Kantonsspital St.Gallen

11

Fingerverband

- Adaptic digit® oder PolyMem®:
  - praktisch, einfach
  - brauchbar für Vieles

- oder einfach alt Bewährtes

11

Kantonsspital St.Gallen

12

Abdeckung

zum Schutz vor verkleben von Wundgrund / Verband
zum feucht halten

- Adaptic® / Adaptic digit®
  Netz aus Viskose, Öl in Wasser Emulsion

- Mepitel®
  Weichsilikonauflage mit Poren

➔ Vorteile der Feuchtbehandlung
- Autolyse / Angiogenese
- Kontinuierliche Wundverhältnisse / Infekt ↓
- Schmerz ↓

12

Kantonsspital St.Gallen

13

Wundversorgung – **steri-strip**

- frische, oberflächliche, gerade Wunden
- kein Zug, gute Adaptation, dünne Haut
- Stirne, Kinn, Extremitäten, Thorax

- Kontraindikationen: Blutungen
  schmutzige Wunden
  behaarte Haut, viel Schweiss

- Anwendung: - saubere, trockene Wunde
  - entfetten,
  - mit steri strip Wundränder zusammenziehen,
  - belassen wie Fäden

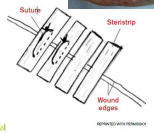

➔Auch Kombination mit Naht möglich
(z.B. bei dünner Abledерung)

13

Kantonsspital St.Gallen

14

Wundverschluss - **Kleber**

Die Wundränder wurden mit Kleber adaptiert,
danach wurde die Wunde ganz mit dem Kleber verschlossen.

11 Tage nach der Behandlung ist die Wunde gut verheilt
und kaum mehr wahrnehmbar

http://lacerationrepair.com/alternative-wound-closure/no-closure/
http://lacerationrepair.com/alternative-woundclosure/hair-apposition-technique/

14

Kantonsspital St.Gallen

Fingerkuppendefekte

- Reinigung
- Occlusivverband mit Folie
- wöchentlich (!) wechseln

- Geruchsentwicklung (n. 1-2Wo)

➔ Aktivkohleschicht
(zB. Carbonet® / CarboFlex®

Amputatverletzungen. D. Hoigné. SMF 2014;14:356-60

15

Kantonsspital St.Gallen

16

Okklusiv - Folienverband

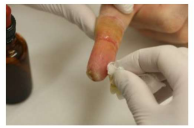

Die Hafteigenschaft der Folie kann durch eine Vorbehandlung der Haut verbessert werden.

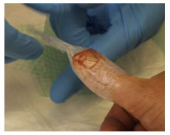

Folie ohne Kompressen direkt aufkleben. Distal ein Reservoir frei lassen.

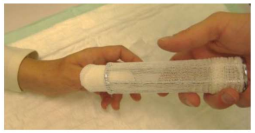

Schutzverband über der Folie locker anlegen!

16

Kantonsspital St.Gallen 17

Wundversorgung - **Verbrennung**

- kühlen
- >5% / Gesicht -Genitalien
- Blasen entfernen – lassen ?
- Ialugen-Gaze / Mepithel
  (kein Flammazin)
- Voluminöse Verbände
  (Flüssigkeitsresorption)
- Wundkontrolle
  (nicht zu früh – 48h – 7d – 10d)
- Hexocorton-Schaum im Gesicht

Kantonsspital St.Gallen – ein Unternehmen, drei Spitäler. St.Gallen Rorschach Flawil

17

Kantonsspital St.Gallen 18

Haut – **Infektionen / Wunden**

Epidermis

Dermis

Superficial fascia

Subcutaneous fat

Deep fascia

Muscle

- **Superfical**
  - Impetigo
  - Erysipelas
  - Folliculits
  - Carbunculosis
- **Deep**
  - Necrotizing fasciitis
  - Myonecrosis (clostridia)

Kantonsspital St.Gallen – ein Unternehmen, drei Spitäler. St.Gallen Rorschach Flawil

18

Kantonsspital St.Gallen 19

Hautinfekt – **Erysipel**

- Beginn
- Pforte
- Ausprägung / Verlauf
- Dokumentation
- Ursache

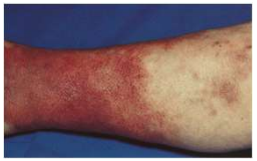

nicht immer klassische Klinik

➔ **TVT?**

© Roche Lexikon Medizin, 4. Aufl. Urban & Fischer, 1999
Wundmanual KSSG

Kantonsspital St.Gallen – ein Unternehmen, drei Spitäler. St.Gallen Rorschach Flawil

19

Kantonsspital St.Gallen 20

Versorgung- **Ruhigstellung**

- Ruhigstellung konsequent
- auch wenn Antibiotika (per os)
- Instruktion nachhaltig

➔ wird in der Bedeutung unterschätzt
➔ TVT-Prophylaxe?

Kantonsspital St.Gallen – ein Unternehmen, drei Spitäler. St.Gallen Rorschach Flawil

20

Kantonsspital St.Gallen

21

Necrotising fasciitis – **typisch**

- sudden onset of pain and swelling (site of trauma or recent surgery)
- sometime distant from the initial traumatic insult
- local pain progresses to anesthesia (pain out of proportion)
- blistering and mottling, gas building (gagrene)
- rapid progression
- toxic shock syndrom

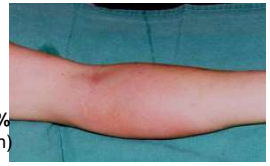

➔ **don't miss it, if only slightliy redish!**
➔ **early diagnosis is missed in 85-100%**
➔ **20-60% Mortalität** (je nach Risikofaktoren)
➔ **nicht häufig aber kommt vor**

K. Boggian, Infekttag KSSG 2012, Noo et al. Journal of Immunology 2011, Llewely, CID 2005
Necroticing fasciitis case report and lit. Review. Act chir belg. 2007; 107: 29-36

21

Kantonsspital St.Gallen

22

Im. injection in outpatient - **evidence**

SORT: KEY RECOMMENDATIONS FOR PRACTICE

Intramuscular penicillin G benzathine is the recommended treatment of choice for *Treponema pallidum* infections, and intramuscular ceftriaxone (Rocephin) is recommended for *Neisseria gonorrhoeae* infections and pelvic inflammatory disease.	A
Intramuscular penicillin is the recommended treatment for group A beta-hemolytic streptococcal pharyngitis when the oral route cannot be used.	A
Intramuscular epinephrine is the recommended drug of choice for anaphylactic reactions.	A
➔ Intramuscular ketorolac (Toradol, no longer available for injection) is no more effective for pain syndromes than oral ibuprofen or other oral nonsteroidal anti-inflammatory agents.	B

A = consistent, good-quality patient-oriented evidence; B = inconsistent or limited-quality patient-oriented evidence; C = consensus, disease-oriented evidence, usual practice, expert opinion, or case series. For information about the SORT evidence rating system, go to http://www.aafp.

im. injection:

- nicht besser (with exceptions)
- Nebenwirkungen
- selten indiziert
- teurer

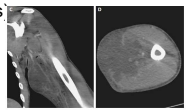

Evidence for the use of Intramuscular Injections in Outpatien Practice. Am Fam Physician 2009;79:297-300
Images in clinical medicine. Methicillin-resistent Staph. aureus abcess after im. Injection. N.Engl.J.Med. 2006;355:713

22

Kantonsspital St.Gallen

Wundinfekte - Tiere

Geringes Risiko

- Hunde, Wiederkeuer
- Hamster, Ratten, Mäuse
- Kopf / Gesicht,
- Rücken, Oberarm
- Beine
- Oberflächliche Wunde

Moderates Risiko

- Menschenbisse / Primaten (cave: HIV, Herpes / Hepatitis)

Hohes Risiko

- Katzen, Füchse
- Punktverletzungen(p.es. Schlangen)
- gr. Weichteilverletzungen (crush wound")
- Einbezug Gelenke
- Einbezug Ligamente, Sehnen
- Hand, Handgelenk vorderarm
- Eingeschränkte Durchblutung
- bestehendes Lymphödem
- Immunsuppression (+ Th. Steroide)
- DM / Alkoholismus
- Risiko für Endokarditis
- St.n. Splenektomie
- Leberzirrhose

23

Kantonsspital St.Gallen

24

Wundinfekt - **Bisse**

- 80% Hund: → Katze → Menschen → ... anderes
- Risiko: Katze >> Mensch > Hund
  (cave: Wundstruktur, verstecke Läsionen)
- Pasteurella multocida (Hund/Katze) – oft Multiinfekte
  ➔ Augmentin ➔ 3 x 1 g versus 3 x 625 mg
  ➔ Ciprofloxacin / Clindamycin
- Tollwut
  HIV / HBV / HCV beim Menschen !?
  (Infektiologie / legale Aspekte)
- Sonderfall Affen ➔ Herpesviren ➔ Azyclovir

➔ Hunde: Meldung an Kantonstierarzt (Veterinäramt)

www.infekt.ch/kategorien/themen/weitereinfektionen/tiereundinfekte/747-tierbisse-was-nun.html

24

Kantonsspital St.Gallen

25

Wundversorgung - **Bisse**

- Infektionsrisiko?
- AB?
- Verschluss?
- Besonderes? - Ruhigstellung
  - Tollwut
  - Meldepflicht

- Infektzeichen
  - Schmerz / Funktionsverlust
  - Schwellung
  - Rötung / Überwärmung

➔ Exploration?

25

Kantonsspital St.Gallen

Hautinfekte – empirische AB

Treatment recommendations for cellulitis based on organisms!

Clinical presentation	Organism	Antibiotic
Typical cellulitis	Streptococcus pyogenes	Amoxicillin or flucloxacillin
Typical cellulitis—pus forming	Staphylococcus aureus	Flucloxacillin
Typical cellulitis in the US—pus forming	CA-MRSA, HA-MRSA	Doxycycline or minocycline or clindamycin or vancomycin
Penicillin allergy	NA	Erythromycin or clarithromycin or clindamycin
Cat or dog bite	Pasteurella multocida	Co-amoxiclav; if allergic to penicillin: doxycycline and metronidazole
Freshwater exposure	Aeromonas hydrophila	Ciprofloxacillin
Saltwater exposure	Vibrio vulnificus	Doxycycline
Necrotising fasciitis	Clostridium perfringens	Benzylpenicillin, ciprofloxacillin, and clindamycin
Butchers and fish handlers	Erysipelothrix	Ciprofloxacillin

Diagnosis and management of cellulitis. BMJ;345:38-42

26

Kantonsspital St.Gallen

Exzision - **Wundversorgung**

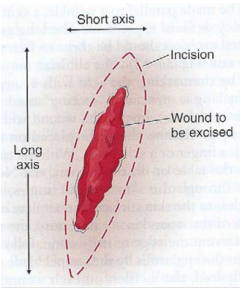

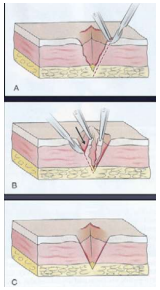

verbesserte Wundheilung / weniger Infekte

27

Kantonsspital St.Gallen

28

Fall - **Abszess**

19j Mann seit 5d prog. Schwellung und Schmerzen axillär, kein Fieber

DD:

Procedere?

AB?

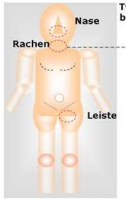

Typische Bereiche, die von *S. aureus* beim Gesunden besiedelt werden:

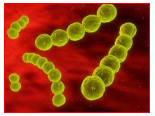

28

Kantonsspital St.Gallen

29

DD **Abszess**

Tabelle 1: Differentialdiagnose: Abszesse in den grossen Hautfalten (Auswahl) [4].

Furunkel/Karbunkel	Bakterielle Kultur: grampositive Kokken bzw. opportunistische Hautkeime (bei HS häufig negativ)
Follikulitis	Einzelne Pusteln, isoliert auf die Haut, keine Knoten und Zysten
Epidermoidzyste	Häufig einzelstehend, zentrales Punktum kann sichtbar sein, periodische Evakuation von semisolidem keratinösem und übelriechendem Material. Kann gleichzeitig mit HS vorhanden sein
Bartholin-Zysten	Einzelstehende Läsion in 5h-Position im Vestibulum, Labium minus überlappt die Zyste
Aktinomykose	Weissliche Drusen, eher am Hals
Morbus Crohn	Gastrointestinale Symptome, Histologie
Fox-Fordyce disease	Keine bakterielle Superinfektion
Granuloma inguinale (STI)	STI-Anamnese, fast nur Männer, nicht schmerzhaft, spezifischer Erreger *(Klebsiella granulomatis)*
Lymphogranuloma venereum (STI)	STI-Anamnese, typisch vorgängiges Ulcus, starke Lymphadenopathie, spezifischer Erreger *(Chlamydia trachomatis)*
Scrophuloderma (Tuberculosis cutis colliquativa)	Meist Kopf-/Halsbereich. Histologie und Quantiferontest
Lymphom	Nicht purulent, meist multiple Läsionen, ohne verstärktes Auftreten in den grossen Hautfalten
Mycetom	Nicht intertriginös, sondern eher an den Füssen lokalisiert
Tularämie	Vor allem Hände, typische Anamnese. Vor Pubertät oder älter als 60 Jahre, häufig systemische Symptome

Abkürzungen: HS = Hidradenitis suppurativa; STI = sexuell übertragbare Infektion

SWISS MEDICAL FORUM – SCHWEIZERISCHES MEDIZIN-FORUM 2016;16(9):210–212

Kantonsspital St.Gallen – ein Unternehmen, drei Spitäler St.Gallen Rorschach Flawil

29

Kantonsspital St.Gallen

30

Drainage – **Abszess**

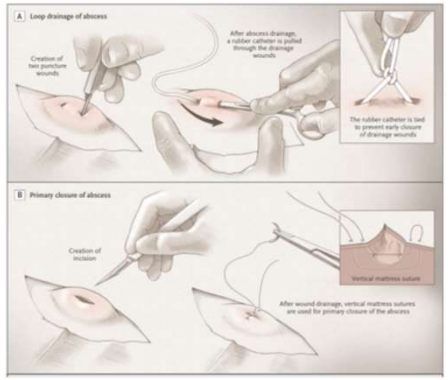

- Shows loop drainage of an abscess. Two separate puncture wounds are created, and a small rubber catheter is inserted, which is pulled through the drainage wounds, the two ends of the catheter are then tied together, preventing early closure of the wound.

- Shows primary closure of a drained abscess with a vertical mattress suture.

Singer AJ. *Management of skin abscesses in the era of Methicillin-resistant Staphylococcus aureus.* N Engl J Med. 2014;370:1039-47

Kantonsspital St.Gallen – ein Unternehmen, drei Spitäler St.Gallen Rorschach Flawil

30

Kantonsspital St.Gallen

31

Antibiotika - **Abszess**

differenzierte Diskussion

- Inzision
- Inzision + Drainage
- Inzision + Drainage + AB

- erstmalig / gesund ➔ **keine** AB
- Läsion >5cm ➔ (AB)
- Begleitcellulitis ➔ AB
- rezidivierend / Abwehr↓ ➔ AB
- systemische Beteiligung ➔ AB
- falls >5cm ➔ AB

Indications for antibiotic therapy

- Severe or extensive disease
- Signs and symptomsof systemic illness
- Associated comorbidities or immunosuppression
- Extremes of age
- Abscess in area difficult to drain completely
- Associated septic phlebitis
- Lack of response to incision and drainage alone
- *(IDSA, Clin Infect Dis 2011)*

Mikrobiologische Testung
➔ MRSA?

- Management of skin ans soft-tissue infection. N Engl. J Med 2008;359:1063-67 / 2016;374:882-83
- Practical Guideline for the diagnosis and management of skin and soft tissue infections. CID 2005; 1373-1405
- Antibiotics versus placebo …. Antimicrob Agents Chemother. 2007;51:4044-8

Kantonsspital St.Gallen – ein Unternehmen, drei Spitäler St.Gallen Rorschach Flawil

31

Kantonsspital St.Gallen

32

Versorgung - **Elektrounfall**

- Anamnese (Eintritt- Austritt / Wechsel- Gleichstrom)
  Niederspannung **<1000V**
- Befunde - verdeckte Befunde

- Verbrennung / Rhabdomyolyse?
- Begleitverletzungen?
- Rhythmusstörungen?/ EKG?
- Überwachung?
- Nachkontrolle?

Kantonsspital St.Gallen – ein Unternehmen, drei Spitäler St.Gallen Rorschach Flawil

32

Kantonsspital St.Gallen

33

Fall - **Elektrounfall**

http://www.medstandards.ch/notfallstandards

Typische Krankheitszeichen

- Spastische Muskelkontraktionen (bei fortbestehendem Stromkontakt)
- Verbrennungen, Muskelnekrose mit begleitendem Ödem bis zum Kompartmentsyndrom (massive Schmerzen, Parästhesien, Schwellung)
- Herzrhythmusstörungen: Sinustachykardie, supraventrikuläre Tachykardie, Vorhofflimmern, AV-Block I-III, Schenkelblockbilder, QT-Verlängerung, Kammertachykardie, -flimmern
- Dyspnoe bis hin zur Apnoe, Angina pectoris
- Verwirrtheit, Gedächtnisstörungen, Bewusstlosigkeit, generalisierte Krampfanfälle, intrazerebrale Blutungen (bei Blitzschlag v.a. Basalganglien oder Hirnstamm), Hirnnervenlähmung, Sehstörungen, Taubheit, Keraunoparalyse (vorübergehende Lähmung meistens der unteren Extremitäten, die innerhalb von Stunden regredient ist)

Vergleich der Stromarten resp. deren Folgen

	Niederspannung	**Hochspannung**	**Blitz**
Verbrennungen	leicht	schwer	*Lichtenberg Figuren*
Kardiale Schädigung	Kammerflimmern selten	Kammerflimmern/Asystolie häufig	Asystolie > Kammerflimmern
ZNS-Beteiligung	selten	mässig	häufig
Stumpfe Verletzungen	selten direkt ev. als Sturzfolge	häufig als Sturzfolge Muskelkontrakturen → Frakturen	häufig direkt durch Druckwelle → Ruptur innerer Organe

33

Kantonsspital St.Gallen

Wunden / Wundversorgung – **take home**

- Die Wundbetreuung (Läsion/Ursache/Th.) beinhaltet den Einbezug des allgemeinen Gesundheitszustandes.
- Einfache, saubere Wunden lassen sich auf mehrere Arten schliessen und eine H_2O-Reinigung reicht in der Regel.
- Infizierte Wunden brauchen nicht primär Antibiotika sondern eine gründliche Reinigung / Débridement und Ursachensanierung.
- Starrkrampf wie Tollwut sind auch heute noch präsent.
- Atypische u. chron. Wunden sind engmaschig zu begleiten.
- Im Zweifelsfall halten sie Rücksprache mit dem Konsiliarius oder der Notfallstation / Infektiologen / Plastker.

34